

## Otoscopia ed otoscopia pneumatica

L'esame otoscopico è il principale mezzo nella diagnosi di otite media acuta. La diagnosi otoscopica può presentare problemi se non viene effettuata con accuratezza e con una strumentazione adeguata. Un'**adeguata illuminazione** dell'otoscopio è molto importante; un buon otoscopio dovrebbe possedere una luce fornita da lampadina alogena e pile ricaricabili al litio.

La buona esecuzione dell'esame otoscopico presuppone che il bambino **sia posizionato in modo corretto**: ciò è determinante sia per poter visualizzare in modo ottimale il condotto auricolare sia per impedire che il bambino possa compiere bruschi movimenti durante la procedura e possa, conseguentemente, provare dolore. Inoltre, per rendere ottimale la visione della membrana timpanica, è necessario cercare di ridurre le naturali curvature del condotto. Per fare ciò è necessario esercitare una trazione sul padiglione auricolare che porti a rettilineizzare il canale stesso. Nel lattante la trazione deve essere fatta sul lobulo, tirando verso il basso, mentre nel bambino più grande, analogamente all'adulto, la trazione deve essere esercitata sulla parte superiore del padiglione, tirando verso l'alto.

Un accurato esame inizia **dal canale uditivo esterno**. E' importante ispezionare il canale, evidenziarne la forma, la dolorabilità (diagnosi differenziale con otite esterna), la presenza di materiale (essudato, corpi estranei, micosi, eczema) e l'eventuale presenza di cerume che può essere rimosso facilmente mediante l'irrigazione con acqua tiepida del canale auricolare (con una siringa da 10-20 cc). In alternativa, ma solo da mani esperte e utilizzando un otoscopio con testa chirurgica (la manovra deve essere sempre eseguita sotto un controllo visivo diretto), è possibile la rimozione grazie all'impiego di una curette dotata di una piccola ansa all'estremità distale (curette di Billeau) oppure, più semplicemente, con gli speculi dotati di un piccolo uncino applicabili all'otoscopio.

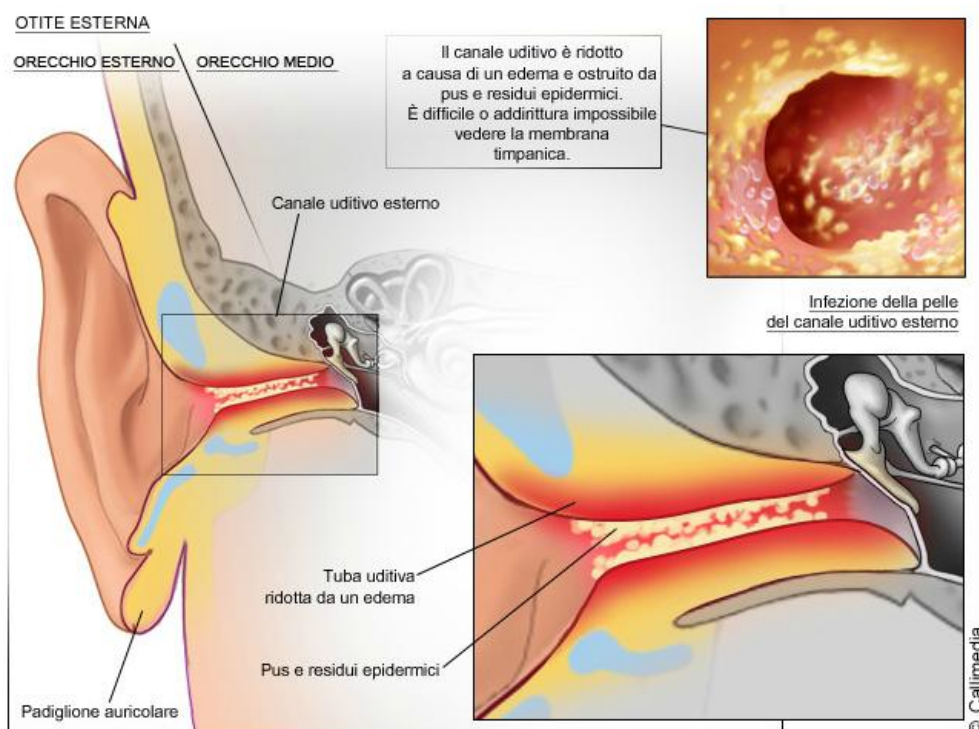
Nei bambini la patologia dell'orecchio esterno più comune è l' **otite esterna diffusa (OED)**, che consiste in un'infiammazione del condotto uditivo esterno che provoca un *forte dolore durante la masticazione o alla pressione del trago, rigonfiamento del condotto* che giunge a chiudersi completamente, la *comparsa di secrezioni*, a volte la *tumefazione della regione intorno all'orecchio* e, raramente, febbre. L'OED si manifesta prevalentemente in estate, in accordo con il nesso eziologico (immersioni, contatto continuativo con acqua). Questo tipo di otite è dovuto quasi esclusivamente ad un'infezione batterica. La macerazione dell'epidermide, operata dall'esposizione continuativa con l'acqua favorisce l'infezione dei tessuti sottocutanei da parte di batteri, quali *Pseudomonas aeruginosa* o *Staphylococcus aureus*; analogamente, una scorretta toeletta del condotto uditivo esterno, micro-traumatismi e dermatosi possono favorire la penetrazione di batteri e la conseguente infezione. Molto meno frequenti sono le forme virali e micotiche.

La terapia dell'otite esterna dipende dalla gravità dell'infezione e dal dolore percepito dal bambino. Per i casi meno gravi il pediatra potrebbe prescrivere gocce che contengono

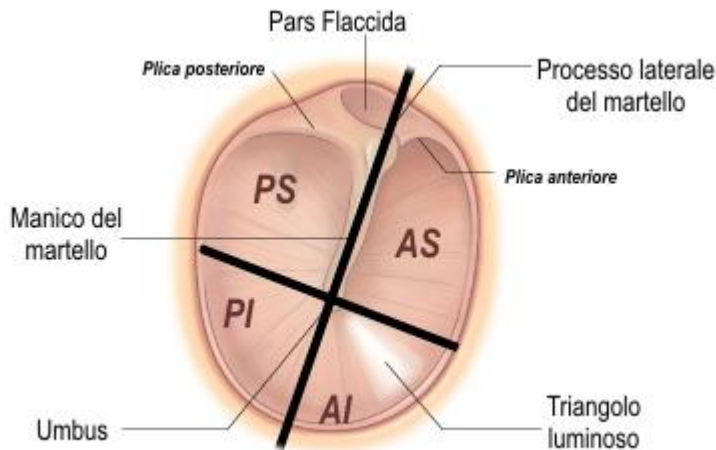
antibiotici (per esempio Anauran®) per combattere l'infezione e degli steroidi per diminuire l'edema del condotto uditivo. Le gocce devono essere somministrate diverse volte al giorno, per un periodo variabile dai 7 ai 10 giorni.

Se il gonfiore del condotto uditivo rendesse difficile la somministrazione, il pediatra potrebbe inserire nel condotto uno stoppino di cotone, che aiuterà a far penetrare il farmaco nell'orecchio. In alcuni casi, potrà rimuovere il pus e le sostanze di rifiuto dall'orecchio, con una pulizia o un'aspirazione delicata. In questo modo le gocce potranno funzionare meglio.

Per le infezioni più gravi potrebbero anche essere somministrati degli antibiotici per via orale oltre a procedere ad una coltura di un campione di fluido prelevato dall'orecchio, che contribuirà a identificare i batteri o i funghi responsabili dell'infezione. Per diminuire il dolore è possibile associare antidolorifici.



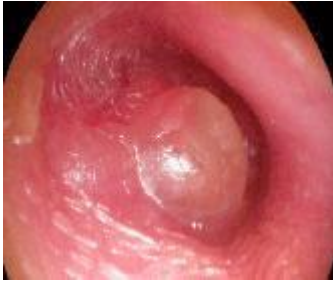Dopo aver esaminato il condotto uditivo esterno, si passa ad osservare la **membrana timpanica**, che viene divisa convenzionalmente in **quattro quadranti**, l'antero-superiore, l'antero-inferiore, il postero-superiore ed il postero-inferiore, utili nella diagnosi di sede delle lesioni dell'orecchio medio.



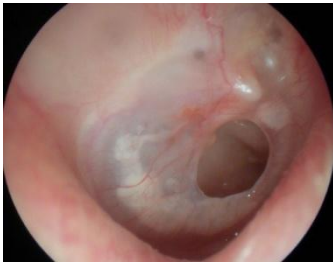Modificato da Elsevier. Drake et al.: Gray'Anatomy for Students

**Quattro sono le caratteristiche della membrana** che un buon esaminatore deve cogliere: posizione, colore, grado di traslucidità e mobilità, quest'ultima è importante per valutare la presenza di fluido nell'orecchio medio. La membrana è di colore grigio perla, traslucida e si possono visualizzare specifici punti di repere, come il processo corto del martello, la "pars flaccida", il processo lungo del martello, dal cui limbo si diparte un'area triangolare luminosa detta comunemente "triangolo luminoso", molto importante nella diagnosi di malattie dell'orecchio medio. Normalmente, la membrana timpanica appare in posizione neutra (processo corto ben posizionato, il processo lungo del martello è in posizione verticale leggermente obliqua, la pars flaccida ben visibile).

**L 'otite media acuta (OMA), in fase iniziale**, è di difficile identificazione: è assolutamente necessario che la membrana timpanica venga visualizzata nella sua interezza. Infatti, i rilievi patologici sono presenti, di solito, solo nel quadrante postero-superiore (che appare iperemico e lievemente estroflesso) che può essere facilmente sottovalutato. Il triangolo luminoso è ben evidente, a dimostrazione del fatto che la sua presenza non può essere considerata sinonimo di "normalità" della membrana timpanica. **In fase conclamata** la diagnosi di otite media acuta è agevole: la membrana timpanica appare fortemente iperemica, con una sfumatura giallastra, opaca, con una superficie distrofica e intensamente estroflessa. La risposta alla pressione esercitata con l'otoscopio pneumatico è nulla: la membrana è immobile per la presenza dell'essudato che colma la cavità timpanica. Normalmente, invece, la membrana timpanica risponde a brevi sollecitazioni pressorie, positive e negative, quando si usa l'otoscopio pneumatico.



Quadro otoscopico di OMA



OMA con perforazione della membrana timpanica

Riguardo la terapia dell'otite media acuta, dovrebbe essere garantita a tutti i bambini un'analgesia adeguata. In casi clinici selezionati, una vigile attesa di 48-72 ore è in grado di evitare il ricorso agli antibiotici in 2 casi su 3 e, nei bambini non trattati, non si sono osservate complicanze.

Nelle forme non complicate\*, la strategia terapeutica può essere così riassunta:

Diagnosi	Certa			
	Bilaterale		Monolaterale	
Lateralità				
Severità sintomi	Grave	Lieve	Grave	Lieve
Età < 6 mesi	Antibiotico immediato	Antibiotico Immediato	Antibiotico immediato	Antibiotico immediato
Età 6 – 24 mesi	Antibiotico immediato	Antibiotico Immediato	Antibiotico immediato	Attesa vigile
Età > 24 mesi	Antibiotico immediato	Attesa vigile	Attesa vigile	Attesa vigile

\* assenza di otorrea, complicanze intracraniche o storia di ricorrenza

Quadro clinico lieve: otalgia e febbre <39°C nelle ultime 24 ore

Caratteristiche episodio	Raccomandata	Alternativa
Sintomi lievi No otorrea No ricorrenza No fattori R*	<b>Amoxicillina</b> (50 mg/kg/die in 2 -3 dosi)	<b>Cefaclor</b> (40 - 50 mg/kg/die in 2 dosi)
Sintomi gravi Otorrea Ricorrenza Fattori R*	<b>Amoxicillina + acido clavulanico</b> (80 - 90** mg/kg/die in 2 - 3 dosi)	<b>Cefuroxime-axetil</b> (30 mg/kg/die in 2 dosi) <b>Cefpodoxime-proxetil</b> (8 mg/kg/die in 2 dosi)

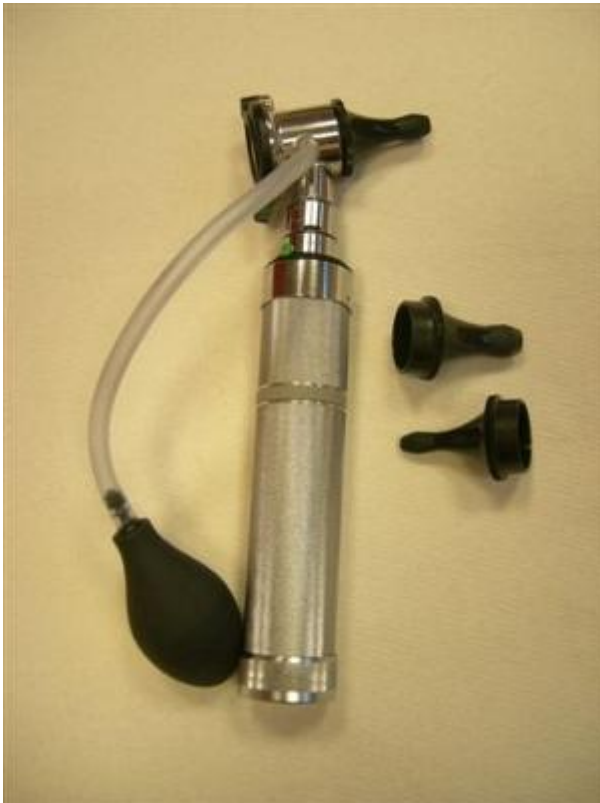\* fattori di rischio di maggior resistenza batterica: età < 3 anni, frequenza di day-care, fratelli più grandi in day-care, recente (< 1 mese) terapia antibiotica

\*\* dose riferita ad amoxicillina

## OTOPNEUMOSCOPIA

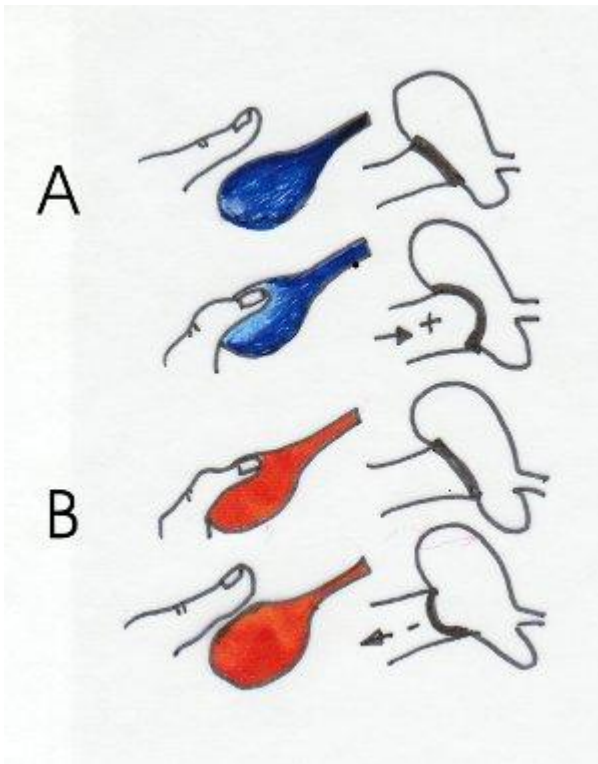
L'otopneumoscopia è una tecnica affidabile e di facile esecuzione che permette di valutare la pressione nell'orecchio medio del bambino e del lattante misurando la mobilità della membrana timpanica. Se la membrana timpanica si muove normalmente, in risposta alla pressione positiva e negativa, la presenza di effusione significativa nell'orecchio medio è molto improbabile. Il colore della membrana timpanica, la lucentezza, la trasparenza e un riflesso luminoso alla luce deve, tuttavia, essere correlato con la motilità prima di prendere una decisione riguardante la terapia.

**TECNICA:** serve un comune otoscopio che monti sulla testa operativa un dispositivo per inserire il sistema pompante, caratterizzato da un tubo e all'estremità un bulbo di gomma, tipo soffiutto dello sfigmomanometro.



La testa dell'otoscopio deve essere completamente a tenuta "stagna" in modo che l'aria insufflata non venga dispersa al di fuori del sistema operativo. Anche il sistema speculum orecchio deve essere a tenuta e per ottenere ciò abbiamo due possibilità o usare speculum, presenti in commercio, bombati all'estremità o uno speculum di poco più grande del condotto uditivo esterno. Si tiene, quindi, con una mano l'otoscopio, avvolgendo il tubo al manico dello strumento in modo che il pollice fermi il "bulbo soffiante" tra mano e manico, con l'altra mano si tira in avanti e in basso il lobo dell'orecchio da esaminare e, inquadrata la membrana timpanica, si insuffla aria nel condotto uditivo (insufflazione positiva) poi si lascia andare il bulbo (insufflazione negativa). Quando si esercita una pressione positiva, la membrana si introflette, viceversa si estroflette. Il movimento è proporzionale alla pressione esercitata e si coglie in maniera

più adeguata nei quadranti postero superiori.



Nella figura si osserva nella parte A l'effetto di una pressione positiva, nella parte B quello di una pressione negativa.

Quando la pressione nell'orecchio medio è uguale a quella ambientale la membrana timpanica normale si muove verso l'interno del canale (lontano dall'esaminatore) con una leggera pressione positiva e verso l'esterno (verso l'esaminatore) con una leggera pressione negativa.

Un **ispessimento parziale della membrana** o una cicatrice atrofica (perforazione cicatrizzata) risulterà in un movimento parziale che può essere valutato meglio osservando la pars flaccida della membrana se la pressione nel canale è uguale a quella ambientale. Una **membrana timpanica ispessita o rigonfia totalmente**, (infiammazione, cicatrici o entrambe) per la presenza di essudato nel canale del timpano, risulterà immobile sia con una pressione positiva che con una negativa, quando la pressione esistente nel canale è superiore a quella ambientale. In alcuni casi la membrana appare **retratta**, (pressione negativa nel canale) tuttavia se la sollecitazione negativa prodotta dal rilasciamento del bulbo dell'otoscopio pneumatico uguaglia quella esistente nel canale, la membrana ritornerà nella sua posizione neutrale. Questa condizione si ha quando aria, con o senza effusione, è presente nel canale del timpano. Se la pressione esistente nel canale del timpano è molto negativa si avrà il **mancato movimento della membrana che apparirà retratta e immobile** (atelectasia).



## Indicazioni alla otopneumoscopia

a) **Diagnosi di otite media acuta (OMA):** durante un episodio di OMA la membrana timpanica appare iperemica rigonfia con perdita del triangolo luminoso e della sua normale trasparenza, queste alterazioni anatomopatologiche sono colte dall'otoscopia convenzionale, con l'otoscopia pneumatica si apprezza l'immobilità della membrana timpanica a dimostrazione della presenza di essudazione nel canale del timpano che è la vera prova dell'avvenuto processo infiammatorio, utile nella diagnosi differenziale tra una OMA e un'iperemia reattiva da processo infiammatorio delle prime vie aeree.

b) **Monitoraggio dell'evoluzione di una otite media acuta.** Dopo circa una settimana di terapia la membrana timpanica comincia a perdere le caratteristiche infiammatorie, si rivede il triangolo luminoso e si riduce l'iperemia, ne residua solo l'immobilità. Ed è proprio il mancato movimento che conferma che l'essudazione è ancora presente nel canale timpanico. Il primo segnale di diminuzione del liquido è il movimento unilaterale della membrana timpanica (verso l'esterno); ciò significa che la membrana non è più adesa all'essudazione ma può muoversi solo verso la parte libera da liquido. Migliorando il processo infiammatorio, riducendosi quindi il liquido nel canale del timpano la membrana comincia a muoversi anche verso l'interno, dapprima parzialmente (permanenza di sacche di secrezione) e poi liberamente e in maniera uguale nei due sensi. La normale motilità viene riacquisita dopo 15-20 giorni dall'episodio acuto. Da tutto ciò scaturisce che l'otopneumoscopia è una tecnica valida ed utile per la completezza diagnostica. Infatti osservare una membrana iperemica non è sinonimo di otite media acuta; il cosiddetto orecchio rosso "redness ear" è presente in molte affezioni delle prime vie aeree come il raffreddore comune; in questo caso la membrana si muove normalmente.

Quando il lattante piange la membrana timpanica si iperemizza, ma si muove normalmente e ciò è importante per la diagnosi differenziale con un'OMA.

c) **Screening dei soggetti che hanno bisogno del II livello.** L'otopneumoscopia sfrutta lo stesso principio della timpanometria. Un'otopneumoscopia in mani esperte, può concordare in maniera significativa con il quadro timpanometrico. Una membrana timpanica immobile all'otopneumoscopia avrà un quadro timpanometrico di tipo C (timpanometro piatto). Un movimento parziale della membrana risulterà al tracciato timpanometrico come curva spostata a sinistra. La membrana che si muove poco in entrambi i sensi avrà un quadro timpanometrico a bassa compliance. L'otopneumoscopia rappresenta quindi una metodica di cui difficilmente si può fare a meno per una completa e sicura diagnosi delle patologie infiammatorie acute e croniche dell'orecchio medio.

### Bibliografia e links

-American Academy of Pediatrics Subcommittee on Management of Acute Otitis Media. Diagnosis and Management of acute otitis media. Pediatrics, 2004

- Nader Shaikh, et al. Diagnosing Otitis Media — Otoscopy and Cerumen Removal N Engl J Med 2010; 362 <http://www.nejm.org/doi/full/10.1056/NEJMvcm0904397>